Aus der chirurgischen Abteilung des zahnärztlichen
Instituts der Universität Berlin
Leiter: Prof. Dr. Axhausen

Über
Sensibilitätsausfall nach Alkoholinjektion ins Ganglion Gasseri.

Inaugural-Dissertation

zur
Erlangung der
Zahnärztlichen Doktorwürde
an der
Friedrich-Wilhelms-Universität
zu Berlin

vorgelegt von

Name: Harry Paul

aus: Berlin

Tag der Promotion: 20. Juni 1935

160

Gedruckt mit Genehmigung

der

Medizinischen Fakultät der Universität Berlin.

Dekan: Prof. Dr. Magnus.

Referent: Prof. Dr. Axhausen.

Korreferent: ——

R. UNIV.
BIBLIOTHEEK
LEIDEN

Die Neuralgie wird als eine Reizerscheinung sensibler Nerven angesehen. Die am häufigsten befallenen Nerven sind der nervus ischiadicus und der nervus trigeminus.

Auf Grund seines anatomischen Verlaufes ist besonders letzterer durch mechanische Schädigungen infolge krankhafter Veränderungen in seiner Nachbarschaft — Callusbildung, Narbengewebe, Tumoren usw. — für dieses Leiden prädisponiert, denn alle seine Aeste verlaufen zum größten Teil in engen Knochenkanälen und jede etwaige Veränderung im Knochen wirkt sich demzufolge als Druck und Zerrung auf den empfindlichen Nerven fort; durch seine reiche und über sehr große Gebiete ausgedehnte Verzweigung und oberflächliche Lage vieler Aeste ist er auch rheumatischen Schädlichkeiten ausgesetzt, die speziell bei Erkältungen infolge von Zugluft und Durchnässung eine Rolle spielen.

Ueber das eigentliche Wesen der Trigeminusneuralgie ist man sich allerdings heute noch nicht im klaren, denn die wichtigste Grundlage, die Kenntnisse feiner pathologisch-anatomischer Veränderungen am Nerven ist bisher noch nicht in dem Maße geglückt, wie es für die klare Erkennung der Krankheit nötig wäre. Kuhlenkampf stellt, fußend auf die bisherigen negativen pathologisch-anatomischen Befunde am Ganglion und den Nerven, die Theorie auf, es handelt sich nicht um eine Erkrankung des Trigeminus, sondern um eine „vasomotorische Neurose", eine Störung in der Sympathicusfunktion. Der jeweilige Schmerzanfall komme zustande durch plötzliche spastische Zustände, z. B. den das Ganglion Gasseri direkt aus der Karotis versorgenden kleinen Gefäßstämmchen. Auf diese Weise seien auch die den Anfall begleitenden Symptome wie akuter Schweißaustritt, Tränenfluß, Erröten der befallenen Gesichtshälfte und die Zuckungen der Gesichtsmuskulatur zu erklären.

Hughes dagegen hält auf Grund pathologisch-anatomischer Befunde am exstirpierten Ganglion eine hypertrophische Obliteration der Arterien in demselben infolge von Hyperthrophie der Muskelschicht für die Ursache der Neuralgien. Er erklärt den Vorgang für einen „Spasmus", eine „Angioneurose", eine „arterielle Angina".

Aber dieses sind alles noch Theorien, für die vorläufig noch die grundlegenden Unterlagen fehlen dürften.

Allerdings ist es in vereinzelten Fällen gelungen, direkt am Ganglion und seinen Nerven trophoneurotische Veränderungen im mikroskopischen Bild nachzuweisen. Auf Grund dieser positiven Befunde nimmt z. B. Pichler bei Betrachtung einer odontogenen Neuralgie an, daß ursprünglich der Nerv an einer engbegrenzten Stelle, z. B. durch einen chronischen Wurzelabscess erkrankt war, daß von diesem peripheren Punkt aus die Erkrankung des Nervengewebes zentral fortschreitet — auch dann, wenn etwa der schuldige

Zahn inzwischen extrahiert worden ist — und schließlich bis zum Ganglion Gasseri fortschreitet und an diesem Knotenpunkt des Trigeminus alsdann die Erkrankung in die anderen Hauptäste hineinträgt.

Bei der operativen Behandlung der Trigeminusneuralgien bedient man sich häufig der von Schlösser inaugurierten Injektion von 70 bis 80%igem Alkohol, den man nicht mehr perineural (Schlösser), sondern endoneural injiziert (Braun).

Durch diese Einspritzung erzeugt man eine Verödung und damit eine sofort eintretende und häufig langandauernde Lähmung des Nerven; zugleich hören mit der Empfindung in der Peripherie auch die Schmerzanfälle auf.

In leichten Fällen der Trigeminusneuralgie, so bei Befallensein kleinerer Versorgungsbezirke wird man versuchen, durch periphere Alkoholinjektionen am foramen mandibulare, foramen infraorbitale, foramen mentale den Nerven lahmzulegen. In all den Fällen, bei denen es sich um die Erkrankung mehrerer Aeste respektive um das Befallensein größerer Ausbreitungsbezirke oder um besonders schmerzhafte und hartnäckige Affektionen handelt, muß die Alkoholinjektion weiter zentralwärts angelegt werden, um eine gleichmäßige Ausschaltung aller von der Erkrankung betroffenen Nervenstämme zu erreichen. Diese Möglichkeit ist uns dadurch gegeben, daß wir die Alkoholinjektion direkt in das Ganglion Gasseri machen.

Ein häufig beschrittener Weg der Alkoholinjektion wird nach Pichler folgendermaßen beschrieben: Man sticht etwas unter dem Jochbogen über der incisura semilunaris mandibulae in querer Richtung ein und kommt in ca. 4 cm Tiefe auf die laterale Fläche des processus pterygoideus und, etwas mehr nach aufwärts gerichtet, auf den Uebergang ins planum infraorbitale und tastet sich hier nach hinten bis an den hinteren Rand des Flügelfortsatzes vor, an welchem sich das foramen ovale gewöhnlich fast unmittelbar anschließt; führt man nun die Nadel durch das foramen ovale noch 1 cm bis 1½ cm tiefer in die Schädelhöhle hinein, so ist man im Ganglion angelangt, wo man dann langsam und tropfenweise den Alkohol einspritzt.

Ueber die Menge des einzuspritzenden Alkohols besteht keine allgemeine Norm. Härtel bezeichnet die Dosis mit 1 cm^3, Partsch empfiehlt 2 cm^3, Pichler hat Erfolge gesehen bei der Einträufelung von einigen Tropfen, andererseits haben aber manchmal 8—10 cm^3 über mehrere Injektionen verteilt nur unvollkommene Heilerfolge gezeigt.

Der in das Ganglion Gasseri injizierte Alkohol soll nun laut Pichler und Härtel nach einem kurz andauernden heftigen Schmerz einen Sensibilitätsausfall im Gebiet des gesamten Trigeminus machen

und eine völlige Lähmung hervorrufen. So prompt und einfach stellen sich jedoch die Sensibilitätsausfälle nicht ein, vielmehr führt nur in seltenen Fällen die vorsichtige Infiltrierung des Ganglion mit Alkohol schon zu einer Lähmung des gesamten Trigeminus, sondern meist nur zu einer Lähmung oder Parese des einen oder des anderen oder zweier Aeste.

Dieser Umstand ist sogar manchmal erwünscht, denn ist z. B. nur der nervus maxillaris und der nervus alveolaris inferior erkrankt, so wird es dem Operateur genügen, wenn es ihm gelingt, die Lähmung dieser beiden Hauptäste zu erreichen; denn abgesehen von der subjektiven Unannehmlichkeit, die dem Patienten aus einer Anaesthesie des gesunden ersten Astes entstehen, ist meistens die Lähmung des nervus ophtalmicus noch mit der großen Gefahr der sog. Keratitis neuroparalytica verbunden; dieses sind Hornhautschädigungen mit Geschwürbildung, die aus der Paralyse der sensiblen nervi ciliares longi aus V_1 entstehen. In schweren und besonders bei vernachlässigten und infizierten Fällen kommt es zum Verlust der Sehkraft durch Leukom oder zum Verlust des ganzen Auges.

Die Vorbedingung dafür scheint die vollkommene Lähmung des ersten Astes zu sein. Wenn die Lähmung unvollständig, wenn noch irgendwie im Gebiet des ersten Astes die leiseste Empfindlichkeit vorhanden ist, wird nur selten eine Keratitis beobachtet. Die Fälle sind nicht selten, in denen der Kornealreflex vollkommen fehlt, bei denen aber doch noch Spuren von Empfindung im Gebiet des ersten Astes erhalten sind. Es gibt auch Fälle, in welchen nur von einzelnen bestimmten Teilen der Kornea ein schwacher Reflex auslösbar ist, während die übrige Hornhaut ganz unempfindlich ist. Das hängt nach Beobachtungen von Byrnes damit zusammen, daß eine gesonderte Innervation der oberen und unteren Hornhauthälfte besteht.

Die Keratitis mit Gewißheit auszuschließen, ist leider nicht immer möglich. Denn wenn auch von den Autoren anempfohlen wird, die Nadel nicht bis zum höchsten Punkt des Ganglion Gasseri hinaufzuführen, da dort der nervus ophtalmicus, der am höchsten gelegene Ast des Trigeminus, das Ganglion verläßt, so muß doch selbst bei einer derartig feinen Differenzierung der Injektionstechnik mit Ausfallserscheinungen des ersten Astes gerechnet werden. Allerdings haben Pichler und Härtel beobachtet, daß man bei Weglassen eines Anaestheticums, sei es in der Form des Rausches, der Narcose oder des Novocains die Gefahren einer Keratitis neuroparalytica mitunter umgehen kann. Sie wollen nämlich die Injektion unter genauer Beobachtung der Parästhesien, unter fortwährender Nachprüfung der peripheren Sensibilität und dauernder Befragung des Patienten nach seinen Sensationen ausgeführt wissen. Desgleichen soll man auf die

Pupille, die Abduction des Auges, eventuelle subjektive Gehörsempfindungen oder Schwindelerscheinungen streng achten.

Die Forderung, die vorhergehende Anästhesierung des Ganglion mit Novocain zu unterlassen, ist verständlich, da der nach Eintreten der Anästhesie nachgespritzte Alkohol durch das sich im Ganglion befindliche Novocain verdünnt wird, somit an Konzentration verliert und der gewünschte Erfolg infolgedessen nicht eintreten kann.

Dem Argument gegenüber, daß die Alkoholinjektion ins Ganglion Gasseri sehr schmerzhaft, das Auffinden desselben nicht immer einfach und erst nach längerem schmerzbereitendem Abtasten der umliegenden Knochenpartien möglich sei und infolgedessen eine vorherige Anästhesie in Form eines Rausches oder einer Narkose im Interesse des Patienten sehr anzuempfehlen sei, bringen die Autoren zum Ausdruck, daß allerdings im ersten Moment der Schmerz überaus heftig sei, daß er aber sofort nach einigen wenigen ins Ganglion gespritzten Tropfen Alkohol nachläßt und sodann prompt verschwindet. Es wäre durchaus nicht unmenschlich, wenn auf jede vorherige Anästhesierung verzichtet würde, denn der Patient könne dadurch, daß man die Kontrolle während der Operation über die Sensibilitätsausfälle hat, vor größeren Schäden bewahrt werden. Um beiden Meinungen gerecht zu werden, kann man vielleicht das Verfahren insofern modifizieren, daß man bis zum endgültigen Auffinden des Ganglion einen Rausch macht, dann aber die Alkoholinjektion unter genauer Beobachtung der Sensibilitätsausfälle ohne Schmerzbetäubung ausführt.

Zu den von mir später aufgeführten Fällen aus der Kieferklinik der Charité möchte ich hierbei bemerken, daß diese Alkoholinjektionen samt und sonders im Rausch oder in der Narkose ausgeführt wurden und trotzdem gute Erfolge zeigten, ohne daß die nach der Methode von Härtel und Pichler geforderten, während der Operation auftretenden Sensibilitätsausfälle beobachtet werden konnten. Allerdings scheint mir die Ausführung der Injektion auf diese Art nur besonders guten Spezialchirurgen vorbehalten zu sein, die infolge ihres hervorragenden Könnens auf die während der Operation sich bemerkbar machenden Sensibilitätsausfälle verzichten und trotzdem die Injektion zum Wohl des Patienten erfolgreich durchführen können.

Außer der angeführten Keratitis kommen noch andere unerwünschte Folgen der Injektion vor, die allerdings nicht so schwerwiegend sind, seltener auftreten und fast immer bald vergehen. Es handelt sich um die Lähmungen des vom nervus masticatorius — in welchem der größte Teil der motorischen Fasern des Trigeminus vereinigt ist — versorgten Muskeln, des Masseter, des Temporalis, der beiden Pterygoidei und des vorderen Bauches des Digastricus. Durch die Lähmung des Masseter, Temporalis und Pterygoideus in-

ternus wird der Kaudruck auf der anästhetischen Seite fast völlig aufgehoben und hat eine geringe Asymmetrie beider Gesichtshälften zur Folge. Die Funktion des Pterygoideus externus fehlt und infolgedessen können die Seitenbewegungen des Unterkiefers und des Kinnes nur nach der verletzten, nicht aber nach der gesunden Seite hin vorgenommen werden.

Sodann kann bei längerem Bestehenbleiben der Lähmungen eine Inaktivitätsatrophie auftreten und durch Bindegewebsentwicklung zwischen der Kaumuskulator kann eine Kieferklemme hervorgerufen werden.

Reversible Lähmungen des motorischen Abducens, bedingt durch leichtes Abirren der Nadel oder Alkoholdiffundierung in die Umgebung des Ganglion werden ebenfalls beobachtet; (Ausfallserscheinung des musculus rectus oculi lateralis).

Ebenso kommen mitunter Facialis — Oculomotorius — Acusticusparesen vor, welche jedoch bald wieder zu vergehen pflegen.

Während die Anästhesierung des ersten Astes die große Gefahr einer Keratitis neuroparalytica in sich birgt, geben die Sensibilitätsausfälle am zweiten und dritten Ast zu anderweitigen Störungen keinen Anlaß, sind häufig normal und entsprechen den Ausbreitungsgebieten des Trigeminus.

Das Auftreten der Sensibilitätsausfälle während der Injektion geht nicht immer einheitlich vor sich, vielmehr sind dieselben differenziert. Man beobachtet häufig bei der lege artis ausgeführten Injektion zwecks Paralysierung des zweiten und dritten Astes, daß z. B. zuerst der dritte Ast normale Sensibilitätsausfälle zeigt, dann plötzlich im ersten Ast sich Parästhesien und Hypästhesien zeigen, die bei weiterer Alkoholinjektion zu der unerwünschten Lähmung desselben führen würden, daß der aber noch lahmzulegende zweite Ast keinerlei Anzeichen eines Sensibilitätsausfalles zeigt. Durch geeignete Modifizierung der Injektion, Drehungen der Nadel, kleine Verschiebungen usw. kann man allerdings versuchen, doch noch zum Ziele zu gelangen; gelingt es nicht oder nur dadurch, daß man einen Sensibilitätsausfall auch des nervus ophtalmicus und damit die Gefahr der Keratitis neuroparalytica bewirken würde, muß man die Injektion abbrechen; es empfiehlt sich, an einem der nächsten Tage dieselbe zu wiederholen, da inzwischen die eingetretenen Partialanästhesien des ersten Astes meistens verschwunden sind.

Die während der Injektion aufgetretenen Sensibilitätsausfälle bleiben auch nicht immer in dem aufgetretenen Umfang bestehen. Wir sehen des öfteren Sensibilitätsausfälle totaler Art, d. h. völlige Lähmung e i n e s Nerven sich hinterher zu Partialanästhesien entwickeln. Hat man nun bei einer Injektion die Anästhesie in allen

drei Aesten gleichmäßig erreicht, so brauchen auch hierbei die Sensibilitätsausfälle totaler Art nicht zu bestehen bleiben. Mit Hinblick auf die Dauer der Sensibilitätsausfälle entscheidet es sich bald, welche Anästhesien bestehen bleiben und welche zurückgehen.

Entwickelt sich ein bleibender Sensibilitätsausfall nur in zwei Aesten (V_1 und V_2 oder V_2 und V_3) oder in einem Ast, so spricht man von

partieller Daueranästhesie.

Bleibt jedoch ein bleibender Sensibilitätsausfall in allen drei Aesten, so ist das eine

totale Daueranästhesie.

Die vorläufige Prognose auf Daueranästhesie kann man häufig schon nach frühestens 10 Tagen post injectionen stellen, denn in den nicht dauer-anästhetisch bleibenden Gebieten erfolgt die Rückkehr des Gefühls in dieser Zeit. In dem der Injektion folgenden Vierteljahr treten meist nur unbedeutende Aenderungen auf, indem z. B. volle Anästhesie in Hypästhesie übergeht oder die taktile Empfindung zum Teil bei bleibender Analgesie wiederkehrt.

Demnach kann die endgültige Prognose auf Daueranästhesie dann gegeben werden, wenn nach einem Vierteljahr in dem betreffenden Gebiet noch Anästhesie besteht.

Die Grade der bleibenden Anästhesie sind jedoch verschieden abgestuft. So besteht mitunter volle taktile Anästhesie und Analgesie, während in anderen Fällen die Berührungsempfindung bei voller Anästhesie nur herabgesetzt ist, ohne daß diese Unterschiede bezüglich der Prognose der Daueranästhesie entscheidend ins Gewicht fallen.

Hat man mit der Alkoholinjektion ins Ganglion Gasseri eine totale Daueranästhesie erreicht, so ist die größte Möglichkeit gegeben, daß keine Rezidive auftreten und Dauerheilung erfolgt.

Bei der partiellen Daueranästhesie können naturgemäß häufiger Rezidive erscheinen, da die anatomische Voraussetzung der totalen Zerstörung der Zellen des Ganglion Gasseri hierbei nicht gegeben ist.

Ueberhaupt muß man sagen, daß bei der so segensreichen Alkoholinjektion ins Ganglion das Moment der Rezidivierung leider immer eine große Rolle spielt und der Methode als größtes Uebel anhaftet. Denn selbst nach erfolgreicher Injektion muß man mit Rückfällen meistens in der Zeit von einem halben bis zwei Jahren post injectionem rechnen; aber selbst nach drei, vier, ja fünf Jahren können sich Rezidive einstellen, sodaß von

positiver Dauerheilung

endgültig erst nach 5 Jahren gesprochen werden dürfte; mit Reserve

ist man jedoch berechtigt, schon nach über 2 Jahren eine günstige diesbezügliche Prognose zu stellen.

Aber trotzdem muß die Alkoholinjektion ins Ganglion Gasseri als ein bei der Bekämpfung der zentralwärts gelegenen echten Neuralgien gutes Verfahren angesehen werden, da es im Vergleich zu der häufig lebensgefährlichen Exstirpation des Ganglion relativ ungefährlich ist und auch in manchen Fällen eine Wiederholung der Injektion gestattet, sofern nicht ein von einer ersten Alkoholinjektion resultierendes Narbengewebe eine später folgende Injektion unmöglich macht. Immerhin beobachtet man mitunter Fälle, wo nach der ersten Injektionsbehandlung partielle Daueranästhesie erzielt wurde und die Anfälle mehrere Jahre wegblieben. Dann kam das Rezidiv, das durch eine zweite Injektionskur prompt beseitigt werden konnte. Erzielte man diesmal eine totale Daueranästhesie, so waren die Sensibilitätsausfälle derartig, daß der Patient nunmehr geheilt war.

Wenn auch die in der Literatur erwähnten statistischen Aufstellungen, die den guten Erfolg der Injektionsbehandlung mit Alkohol lehren, natürlich nicht alle eine Injektion ins Ganglion voraussetzen mit Ausnahme derer von Härtel und Harris, so sind dieselben doch auch hier erwähnenswert.

Schlösser berichtet von 123 Trigeminus Neuralgien mit 116 Heilungen, welche durchschnittlich 10,2 Monate rezidivfrei geblieben waren.

Ostwald erzielte bei 45 Fällen mit der Injektionsbehandlung in 90% derselben eine Heilung; die Rezidive, welche durchschnittlich nach 4—5 Monaten eintraten, seien nach 1 bis 2 Injektionen verschwunden.

Harris hatte in England von 17 Neuralgien 12 geheilt.

Härtel, dem man als Spezialisten auf diesem Gebiete bezeichnen kann, hat bei seinen an Deutschen und Japanern ausgeführten Injektionen folgende Erfolge:

Unter 73 deutschen Fällen:

a) 47 = 64½% der Fälle mit totaler Daueranästhesie, davon 6 Rezidive = 13%;

b) 26 = 35½% der Fälle mit partieller Daueranästhesie, davon 17 Rezidive = 65%.

Es wurden also von den 73 Patienten 50 = 68% geheilt; die übrigen 23 = 31½% rezidivierten. Beobachtungszeit 1—13 Jahre.

Unter 98 japanischen Fällen:

a) totale Daueranästhesie bei 61 = 62% der Fälle,
davon k e i n Rezidiv,

b) partielle Daueranästhesie bei 37 = 38% der Fälle,
davon 17 Rezidive = 46%.

Es gelangten von den Fällen nur 90 zur späteren Beobachtung mit dem Ergebnis:

von 73 = 81% Dauerheilungen
und 17 = 19% Rezidiven.

Anschließend seien noch einige von den vielen Neuralgiefällen aus der Kieferstation der Charité Berlin aufgeführt, die von Prof. Dr. Axhausen durch Alkoholinjektionen in das Ganglion Gasseri behandelt wurden.

Fall 1. Hermann Schulz, 71 Jahre, Rentier.

Anamnese:

Patient gibt an, daß er bis in sein hohes Alter niemals ernstlich krank gewesen ist. Vor etwa 8 Wochen traten erstmalig heftige Schmerzanfälle in der rechten Gesichtshälfte auf, die sich wiederholten (täglich 2- bis 3 mal). Der äußere Anlaß für das Auftreten dieser blitzartigen Schmerzen war einfaches Berühren der rechten Wange beim Waschen, Essen und Sprechen. Die Schmerzen waren nur von kurzer Dauer. Sie begannen stets im rechten Oberkiefer in der Gegend des foramen infraorbitale und strahlten nach der Nase, Auge und Schläfe aus. Im Unterkiefer begannen die Schmerzen im Bereich der unteren Frontzähne und strahlten nach dem Ohr aus.

Befund:

Mittelgroßer Mann, seinem Alter entsprechend in einem guten Ernährungszustand. Aeußerlich ist nichts Bemerkenswertes zu sehen. Beim Aufnehmen der Anamnese wird Patient von einem typischen Anfall beim Erzählen befallen. Das Auge tränt, die mimische Gesichtsmuskulatur gerät in Zuckungen (Tic doloureux). Patient drückt die Hand fest gegen die rechte Gesichtshälfte.

Intraoral: zahnlos.

26. 10. 34. Therapie: 0,8 ccm 80%igen Alkohol ins Ganglion Gasseri in Rauschnarkose.

29. 10. 34: seit der Injektion ist Patient völlig beschwerdefrei; es sind keine Anfälle mehr aufgetreten, Patient kann wieder essen und sprechen. Völlige Anästhesie der Unter- und Oberlippe, der ganzen rechten Gesichtshälfte.

31. 10. 34: es besteht weiter die oben beschriebene Anästhesie; keine Schmerzanfälle, Wohlbefinden.

5. 11. 34: weiter völliges Wohlbefinden; Patient wird mit Empfehlung zur Schonung entlassen.

Die am 20. 12. 34 stattgefundene Nachuntersuchung ergibt folgendes:

Bei den Sensibilitätsausfällen handelt es sich um eine Herabsetzung der Berührung (Hypästhesie - blau) in allen drei Aesten; nur in dem rot markierten Bezirk besteht völlige Aufhebung der Empfindlichkeit (totale Anästhesie). Auch die Schleimhaut der rechten Wange und der rechten Zungenhälfte zeigt eine Herabsetzung für Pinsel und Nadel; motorisch kein sichere Störung. Uhrticken wird rechts nicht wahrgenommen. Untersuchung in der Ohrenklinik erscheint notwendig zur Feststellung, ob ein Zusammenhang zwischen der ausgeführten Alkoholinjektion und dem Ohrenleiden besteht.

Befund der Ohrenklinik:

Bei dem Patienten Schulz besteht beiderseits eine starke Trommelfellretraction; rechts außerdem eine starke Schwerhörigkeit (Flüstersprache 20 cm). Ueber einen Zusammenhang mit der Alkoholinjektion kann nichts mitgeteilt werden, es erscheint zumindestens unwahrscheinlich.

Fall 2. Emil Grützmacher, 59 Jahre, Straßenmeister.

Anamnese:

Vor 3 Jahren im Herbst auf der linken Gesichtshälfte Rose gehabt und im Anschluß daran starke ziehende und stechende Schmer-

zen im Gesicht, die aber immer wieder von selbst vergingen. Vor 7 Wochen traten wieder Schmerezn auf, die so heftig waren, daß der Patient jetzt zur Beseitigung derselben unsere Klinik aufsucht.

Status:

Patient in einem seinem Alter entsprechenden Aussehen, an dem äußerlich und intraoral nichts pathologisches zu sehen ist. Während der Exploration zuckt er einige Male zusammen und verzieht das Gesicht schmerzhaft. Die Schmerzen treten hauptsächlich beim Reden und Berühren des Gesichts auf, sind aber fast dauernd da.

65 2	2 45 6 8
76	67

Restgebiß stark abgekaut, aber kariesfrei. Schleimhaut o. B.

15. 11. 34: Therapie:

Injektion von 1 ccm absoluten Alkohols ins Ganglion Gasseri im Chloraethylrausch.

16. 11. 34: Patient hat die letzte Nacht durchschlafen, keinen Schmerzanfall mehr gehabt und fühlt sich sehr wohl; er bemerkt nur noch ein leichtes Kribbeln im linken Trigeminusgebiet.

17. 11. 34: linksseitige Anästhesie, kein Schmerzanfall, Wohlbefinden; Patient wird als gebessert entlassen.

Die am 15. 12. 34 erfolgte Nachuntersuchung ergibt eine Hypästhesie und Hypalgesie in Teilen aller drei Aeste des linken Trigeminus und zwar in einem Feld zwischen Ohr und einer Linie, die senkrecht vom äußeren Augenwinkel herabläuft.

Motorisch ist der Trigeminus links etwas gestört;

Auge: linke Hornhaut trübe, Konjunktiva stark gerötet;

Hypoglossus: Zunge belegt, Speichelfluß;

Sprache: frei.

Am 13. 1. 35 sucht Patient die Klinik mit Schmerzen wieder auf.

Zwischenanamnese:

Nach der Entlassung hatte der Patient nur noch geringe Schmerzanfälle, die aber bis auf ein „Blitzen" auf der Stirn auch noch vergingen. Bis Anfang Januar hatte der Patient Ruhe, dann litt er kurze Zeit am Husten und im Anschluß daran stellten sich allmählich wieder Schmerzanfälle ein. Jetzige Klage:

Patient klagt über stechende Schmerzanfälle im linken Oberkiefer etwa alle 20 Minuten von etwa 3 Minuten Dauer.

Die am 24. 1. 35 nochmals durchgeführte Untersuchung ergibt genau dieselben Sensibilitätsausfälle, wie unter dem 15. 12. 34. Allerdings wird heute bei der Untersuchung ein typischer, heftiger Anfall ausgelöst, als der Pinsel nur leicht den linken Nasenflügel berührt.

25. 1. 35. Therapie:

Injektion von 1,2 ccm 80%igen Alkohol ins Ganglion Gasseri in Aethernarkose.

26. 1. 35: keinen Anfall mehr gehabt; es besteht völlige Anästhesie des linken Trigeminus.

29. 1. 35: die heutige Untersuchung ergibt folgendes Bild:

Im Wesentlichen ist in der blaumarkierten Zone Hypästhesie vorhanden; im zweiten und dritten Ast besteht Hypalgesie; der erste Ast ist frei.

30. 1. 35: Gestern Nachmittag hatte Patient einen Schmerzanfall im Gebiet des ersten Astes; nach Pantopontropfen Erbrechen; Patient klagt heute auch über Schmerzen im Bereich des zweiten Astes.

31. 1. 35: Auch heute wieder Schmerzanfälle, die in der Schläfengegend beginnen und in den Oberkiefer ausstrahlen.

1. 2. 35: Schmerzen sind nur noch in der Schläfengegend und weniger häufig. Patient erhält nach Rücksprache mit der Nervenklinik: Sol. Kalii jodii 50/150,0 3 mal täglich 1 Eßlöffel.

Fall 3: Otto Heinicke, 71 Jahre, Pensionär.

Anamnese:

Patient leidet seit dem Dezember 1932 unter blitzartigen Schmerzanfällen am linken Unterkiefer. Die Schmerzen strahlen zur Schläfe und in die Wange aus; die Schmerzen traten beim Sprechen, Essen und Rasieren auf, auch ohne irgendwelchen Anlaß, vornehmlich nachts. — Am 22. 12. 32 wurde erstmalig in der Poliklinik eine 96%ige Alkoholinjektion am foramen mandibulare vorgenommen, die am 26. 12. 32 wiederholt wurde, da die Schmerzattacken nicht aufgehört hatten. Danach hatte Patient bis zum Mai 34 keine Schmerzen und war völlig beschwerdefrei. Er konnte essen und sprechen, ohne daß die Anfälle auftraten; Ende Mai setzten erneute Schmerzanfälle ein. Patient suchte daraufhin die Poliklinik auf und es wurden mehrere Alkoholinjektionen vorgenommen:

9. 5. 34: 1 ccm 80%igen Alkohol am foramen mandibulare;

15. 5. 34: 1 ccm 80%igen Alkohol am foramen mandibulare. — Danach trat bis zum November 34 Ruhe ein.

Am 24. 11. wurde nochmals am foramen mandibulare eine Alkoholinjektion gemacht, da erneute Schmerzanfälle auftraten. Da keine Besserung danach eintrat, wird Patient am 3. 12. 34 der Kieferklinik zur Basalinjektion überwiesen.

Status präsens:

Patient in einem seinem Alter entsprechend gutem Ernährungszustand; äußerlich ist nichts krankhaftes festzustellen. Die Sprache ist vorsichtig, plötzlich typischer Anfall. Nach ein paar Sekunden ist der Anfall vorbei.

Status loc: Zahnloser Unterkiefer ohne pathologischen Befund, Schleimhaut gut durchblutet, keine entzündlichen Erscheinungen.

Im Oberkiefer sind die Wurzeln der beiden Eckzähne überkappt und mit einem Steg verbunden; totale Prothese im Ober- und Unterkiefer. Im Bereich des nervus mentalis (links) besteht Anästhesie.

4. 12. 34: Basale Alkoholinjektion mit 96%igem Alkohol 1 ccm ins Ganglion Gasseri (Rausch).

5. 12. 34: kein Schmerzanfall mehr gehabt; es besteht völlige Anästhesie im linken Trigeminusgebiet; kein postoperatives Oedem; Patient wird geheilt entlassen.

Der nach einigen Tagen sich ergebende Untersuchungsbefund besagt: Neurologisch eine Aufhebung der Berührungs- und Schmerzempfindlichkeit des linken Trigeminus. Es besteht völlige Aufhebung

dieser Qualitäten im ersten und zweiten Ast, während im dritten Ast eine allerdings starke Hypästhesie vorhanden ist.

Motorisch ist der Trigeminus in Ordnung.

Die Pupillenreaktion ist beiderseits etwas unergiebig.

Auszug aus dem Krankenblatt der Augenklinik der Charité Berlin:

Mitte Dezember: Sensibilität der Hornhaut links herabgesetzt; Konjunktiva tarsi et bulbi gerötet. Cornea: Oberfläche etwas trübe.

3. 1. 35: Cornea: ausgedehntes flaches Ulcus der zentralen Partien mit tiefer gehenden Trübungen. Oberfläche der Hornhaut vollständig geschwunden, am limbus nur geringes Epithel.

Diagnose: linksseitige Keratitis neuroparalytica.

Prognose: infaust.

Zu dem Auftreten dieses typischen Falles einer Keratitis neuroparalytica ist folgendes zu sagen: Sobald das erste Schwinden des Cornealreflexes einige Tage post injectionem bemerkt wurde, wurde Patient der Augenklinik der Charité zur augenärztlichen Weiterbehandlung überwiesen. Nach Härtel und Pichler ist ein Schutzglas unbedingt erforderlich.

Pichler: Wiener klinische Wochenschrift 1920, Nr. 21, S. 443.

„Ich pflege den Patienten bei völliger Lähmung des ersten Astes ein gewölbtes Schutzglas als feuchte Kammer mit Heftpflaster über dem Auge zu befestigen. Wenn dieses längere Zeit getragen werden soll, wird das Glas zweckmäßig durch eine genau passende, nach einem Gipsabdruck angefertigte Cellonplatte ersetzt."

Härtel: Deutsche medizinische Wochenschrift 1920, Nr. 19, S. 518:

„Durch peinliche Schonung ist eine Störung des Auges vermeidbar."

„Die Schonung des Auges muß dauernd durchgeführt werden, das wichtigste Mittel hierfür ist das tägliche Einsalben, während die Schutzbrille später vielfach ohne Schaden weggelassen werden kann."

„Frisch injizierte Fälle bekamen trotz Uhrglasverband Reizerscheinungen, wenn Einstreichen von Salbe verabsäumt wurde."

In der Augenklinik wurde kein Schutzglas angelegt; welche Gründe hierfür maßgebend waren, ist mir nicht bekannt.

Fall 4. Bruno Thieme, 50 Jahre alt, Buchdruckereibesitzer.

Anamnese: Vor etwa 10 Tagen bekam Patient sehr heftige Schmerzen in der Gegend der rechten Wange. Durch die geringsten Bewegungen und Berührungen beim Waschen wurden heftige Schmerzattacken ausgelöst. Sprechen und Essen war stark beeinträchtigt; Patient begab sich in zahnärztliche Behandlung. Im Unterkiefer wurden 3 Molaren als vermutliche Ursache entfernt. Als Schmerzen nicht nachließen, sucht Patient die Klinik auf.

Status präsens. mittelgroßer Patient in normalem Ernährungszustand. Die Schilderung der Anamnese wird durch mehrere Schmerzattacken unterbrochen. Es besteht hochgradige Hyperästhesie schon auf leiseste Berührung im linken Trigeminusgebiet.

10. 2. 34: Therapie 1 ccm 80%igen Alkohol ins Ganglion Gasseri (Rausch).

11. 2. 34: Die Schmerzen sind die gleichen, es besteht keine Anästhesie. Patient macht bei der Sensibilitätsprüfung der Haut klare und genaue Angaben.

12. 2. 34: Wiederholung der Injektion im Aetherrausch; es gelingt die Nadel 1 cm tief in das foramen ovale vorzustoßen.

13. 2. 34: Obwohl vollständige Anästhesie des rechten Trigeminus eingetreten ist, hat der Patient am späten Nachmittag einen heftigen Anfall gehabt.

15. 2. 34: gestern und heute ist nur noch ein leichter Anfall aufgetreten.

19. 2. 34: die Anästhesie der rechten Gesichtshälfte bleibt bestehen; Anfälle sind nicht mehr aufgetreten.

20. 2. 34: Patient wird geheilt entlassen.

Die am 10. 2. 35 durchgeführte Untersuchung ergab folgende Sensibilitätsausfälle:

Im ersten und zweiten Ast fast völlige Aufhebung der Berührungs- und Schmerzempfindlichkeit.

1. Ast: auf Pinsel und Nadel gleichmäßig,

2. Ast: auf Nadel weniger;

im 3. Ast starke Hypästhesie.

Das rechte Auge zeigt eine leichte Konjunktivitis; Sehkraft und Sehschärfe haben nicht im geringsten gelitten. Besondere augenärztliche Behandlung hat nicht stattgefunden.

Im Gegensatz zu Fall 3 (Heinicke) mit dem Fall 4 in Bezug auf die erreichten Sensibilitätsausfälle fast genau übereinstimmt, keinerlei Anzeichen einer Keratitis neuroparalytica. Wieder ist dieses ein Beweis dafür, wie wenig es in unserer Hand liegt, um das Auftreten einer Keratitis zu vermeiden. Das eine Mal tritt sie auf, das andere Mal nicht.

Fall 5: Bei Frau Reck wurde am 28. 9. 1934 eine Alkoholinjektion ins Ganglion Gasseri gemacht.

Am 12. 1. 35 nachuntersucht:

Im größten Teil des 1. und des 2. Astes Aufhebung der Berührungs- und Schmerzempfindlichkeit (rot). In einem Teil des 3. Astes starke Herabsetzung dieser Qualitäten (blau). In Teilen aller 3 Aeste Hypalgesie (schraffiert). Am Auge keine Veränderungen; Sehkraft und Sehschärfe normal wie früher. Patientin ist beschwerdefrei und zufrieden.

Fall 6: Bei Herrn Hans Kaspar wurde die Alkoholinjektion ins Ganglion am 16. 12. 1932 ausgeführt.

Am 10. 2. 1935 konnte eine ganz geringe Hypästhesie und Hypalgesie in einem kleinen Bereich des 2. Astes festgestellt werden (blau). Nach den Angaben des Patienten soll noch vor ca. einem Jahr eine Hypästhesie und Hypalgesie in dem blau schraffierten Bezirk bestanden haben, welche heute bis auf das oben beschriebene Gebiet geschwunden ist. Trotz der geschwundenen Sensibilitätsausfälle ist Patient relativ befriedigt.

Fall 7: Bei Herrn Szimkowski wurde die Alkoholinjektion ins Ganglion am 4. 10. 34 durchgeführt. Nachuntersuchung am 9. 2. 35: Es besteht eine totale Anästhesie nur in einem großen Teil des 3. Astes, während in Teilen aller 3 Aeste Hypästhesie besteht. Patient ist beschwerdefrei und zufrieden.

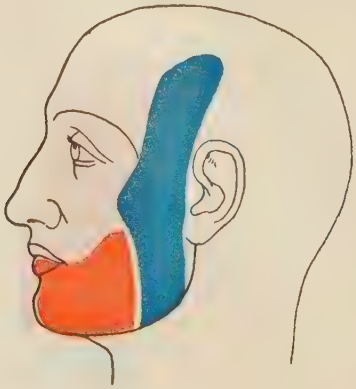

Fall 8: Die am 21. 10. 1933 bei Frau Kaufmann ausgeführte Alkoholinjektion ergab bei der Nachuntersuchung im Februar 1935 einen fast vollkommenen Sensibilitätsausfall in Bezug auf die Berührung und Schmerzempfindlichkeit im zweiten und dritten Ast; der erste Ast ist frei.

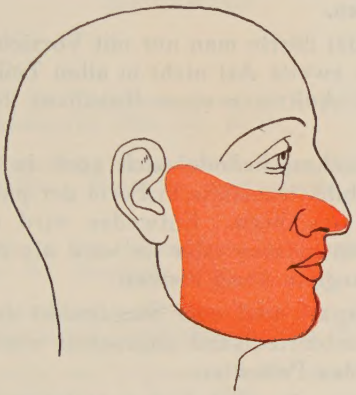

Fall 9: Bei Frau Keune wurde am 9. 2. 34 die Alkoholinjektion ins Ganglion ausgeführt. Die Nachuntersuchung ergab eine fast vollkommene Anästhesie im Bereich des 2. und 3. Astes, während in Teilen des 1. Astes Hypästhesie vorhanden ist.

Zusammenfassend kann man die 9 Fälle mit Hinblick auf den Grad der erreichten Anästhesie folgendermaßen einteilen:

Bei 5 Fällen ist seit der Injektion ein halbes bis volles Jahr verstrichen; die erreichten Sensibilitätsausfälle gestatten daher die

Diagnose:

partielle Daueranästhesie (Fall 4, 5, 7, 8, 9).

Bei 2 Fällen war zwischen der Alkoholinjektion und der Nachuntersuchung noch kein volles Vierteljahr verstrichen (Fall 1 und 3).

Im Fall 3 (Heinicke), bei dem es zur Keratitis neuroparalytica kam, ist man berechtigt, die Prognose ebenfalls auf partielle Daueranästhesie zu stellen.

Im Fall 1 (Schulz) dürfte man nur mit Vorsicht dieselbe Prognose stellen, denn da der zweite Ast nicht in allen Teilen volle Anästhesie zeigt, darf das evtl. Auftreten eines Rezidives keine Ueberraschung bedeuten.

Fall 2 (Grützmacher) befindet sich noch in Behandlung, da die aufgetretenen Sensibilitätsausfälle in Form der partiellen Hypästhesie eine Heilung nicht gewähren. Entweder wird man nochmals eine Injection durchführen müssen oder es wird als ultima ratio nur die Exstirpation des Ganglion übrig bleiben.

Der Fall 6 (Kaspar) muß vom Standpunkt der erreichten Sensibilitätsausfälle als unbefriedigend angesehen werden, trotz der relativen Befriedigung des Patienten.

Von 9 im Rahmen dieser Arbeit aufgeführten mit Alkoholinjektion behandelten Neuralgien sind demnach 7 Fälle als befriedigend anzusehen, während 2 Fälle als Mißerfolge anzusprechen sind. Das Ergebnis ist durchaus normal und entspricht den bisherigen Erfahrungen, daß von den mit Alkoholinjektionen behandelten Neuralgien nur 70—80% der Fälle einer Besserung oder Heilung zugeführt werden können.

Literatur

Pichler: Ueber 51 Alkoholinjektionen ins Ganglion Gasseri. Wiener klinische Wochenschrift 1920, Nr. 20/21.

Härtel: Ueber Dauererfolge der intracraniellen Injektionsbehandlung der Trigeminusneuralgie. Deutsche medizinische Wochenschrift 1920, Nr. 19

Härtel: Fortschritte in der Behandlung der Trigeminusneuralgie, Korrespondenzblatt für Zahnärzte 1916.

Maier: Trigeminusneuralgie und Anästhesierung des Ganglion Gasseri. Münchner medizinische Wochenschrift 1916, Nr. 45.

Krause: Die Neuralgie des Trigeminus nebst Anatomie und Physiologie des Nerven. (Lehrbuch). Leipzig 1896.

Brake: Die operative Behandlung der Trigeminusneuralgie, Inaugural-Dissertation, Kiel 1931.

DRUCK:
FRITZ BARTH
BERLIN NW 21